



好酸球性副鼻腔炎の治療法は？

50歳、男性。数年前に軽度のぜんそくと診断されました。最近、粘りけのある鼻水と鼻づまりがひどく、耳鼻咽喉科に受診すると「好酸球性副鼻腔炎」と診断されました。鼻のポリープが多いため、薬で改善しない場合は手術を、といわれました。今後の治療法について教えてください。（大阪府 E）

耳鼻咽喉科

笠井耳鼻咽喉科クリニック
自由が丘診療室（東京都）
笠井 創

回答者



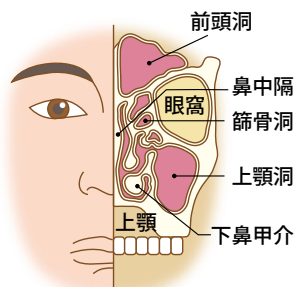
A ステロイド薬と抗ロイコトリエン薬での治療が中心。
重症で手術を行った場合は、長期間の管理が必要

細菌感染をくり返すことでおこる一般的な慢性副鼻腔炎は、マクロライド系抗生物質の長期内服療法や内視鏡を用いた副鼻腔手術が開発され、以前と比べて治しやすくなりました。しかし、こうした標準的な治療法では治りにくい特殊な慢性副鼻腔炎があることがわかってきました。そのような人では、副鼻腔の粘膜や血液中に白血球の一種である好酸球がふえていることから、「好酸球性副鼻腔炎」という病名がつけられました。

好酸球性副鼻腔炎の特徴として、①成人に多い、②両側の鼻の中に鼻茸（ポリープ）が充満している、③一般的な副鼻腔炎の症状である鼻づまり、鼻漏、頭痛のほか、嗅覚障害が多い、などがあります。鼻水が二カフのように粘りけが強いのも特徴で、鼻をかんでも簡単に出すことができません。気管支

副鼻腔炎とは

副鼻腔とは、鼻腔周囲の空気を含む4つの空洞、前頭洞、蝶形骨洞、篩骨洞、上顎洞（蝶形骨洞は篩骨洞の奥にある）をさす。副鼻腔炎は、細菌感染などにより副鼻腔に炎症がおこり、鼻づまりや鼻汁などの症状をおこす疾患。



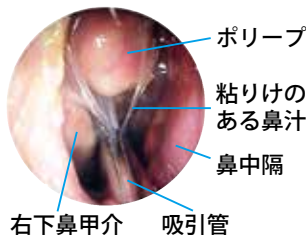
喘息やアスピリンなどで喘息が誘発されるアスピリン喘息を合併することもあります。

好酸球性副鼻腔炎の治療は、比較的軽症の場合には、特効薬としてのステロイド薬とアレルギーを抑える抗ロイコトリエン薬の内服治療が中心です。ステロイドは内服で使う場合、2週間ほどなら問題はありますが、長期使用では副作用に注意が必要です。内服に比べると効果は落ちますが、ステロイドの点鼻療法は副作用が少なく、ある程度、長期間使用できます。

外来で鼻処置やネブライザー療法、生理食塩水による鼻洗浄をくり返し行い、ネバネバの鼻汁を鼻

好酸球性副鼻腔炎の臨床例

鼻中隔と下鼻甲介の間にポリープがみられる軽度の症例。写真は、粘りけのある鼻汁を吸引管でとっているところ。



腔内から排除することも大切です。このような保存的治療を継続しても鼻づまりがひどく、嗅覚の改善がないという重症の場合、手術的治療を行います。これは、「内視鏡下鼻内副鼻腔手術」と呼ばれるもので、鼻の中をファイバースコープで観察しながら、ポリープや病的粘膜を切除して副鼻腔を開放し、鼻汁を外へ排出しやすくなります。

しかし、好酸球性副鼻腔炎は手術を行ってもポリープが再発することが多く、完治は期待できないのが現状です。術後も鼻の洗浄治療、ステロイドや抗ロイコトリエン薬を継続し、病状が悪化しないように長期間の管理が必要です。